

# Die Bedeutung des DVTs in der Parodontologie

| Dr. Dr. Michael Wiesend, Dr. Bettina Hübinger-Wiesend

Keiner würde heutzutage mehr bestreiten, dass das DVT (Digitales Volumentomogramm) als dreidimensionales Röntgenverfahren sowohl aus zahnmedizinischer als auch aus medizinischer Sicht definitiv eine diagnostische Bereicherung darstellt. Seit Beginn der Untersuchungen haben sich immer mehr verschiedene Einsatzmöglichkeiten etabliert und mit einem weiteren erfolgreichen Einzug in die (zahn-)medizinischen Standards ist zu rechnen.

**N**icht nur in den großen Kliniken will man auf das DVT heute nicht mehr verzichten, sondern auch viele Mund-, Kiefer- und Gesichtschirurgen und chirurgisch tätige Zahnärzte investieren hier viel Geld in die diagnostische Ausstattung ihrer Praxis.

Auch wenn jeder verantwortlich tätige Arzt oder Zahnarzt sich bewusst ist, dass man die Röntgendiagnostik aus gesundheitlichen Gründen für den Patienten auf das unbedingt notwendige Minimum reduzieren sollte, muss sich eine solche Anschaffung natürlich amortisieren, sodass sich verständlicherweise schnell eine Tendenz zu einer gewissen Überdiagnostik ergeben kann.

Der Schuss kann aber schnell nach hinten losgehen.

Denn wenn der Patient sich über eine unnötige Strahlenbelastung und zusätzliche Kosten ärgert, weil er keine neuen Informationen erhält, dann wird der entsprechende Behandler schnell in Frage gestellt.

Das betrifft auch Privatpatienten, wenn deren Versicherungen nach Begründungen und therapeutischen Konsequenzen der Untersuchung fragen und davon die Zahlung abhängig machen. Der Behandler sollte deshalb immer ganz genau wissen, welche Fragestellung er klären möchte und ob er hier vom DVT auch eine Klärung erwarten darf.

Klärung bedeutet, dass das DVT dem Operateur auch wirklich zu zusätzlichen Informationen verhilft, die es ihm ermöglichen, den Patienten erstens im Vorfeld noch exakter aufklären und zweitens sich selbst auf die Behandlung noch besser vorbereiten zu können. Anhand des Einsatzes bei der Diagnose Parodontitis soll dies genauer erläutert werden.

## Grundsätzliches zum Einsatz des DVTs

In den meisten Fällen wird das DVT eingesetzt, wenn eine spezielle Diagnostik der knöchernen Strukturen notwendig ist und z.B. die Frage beantwortet werden soll, ob an einer bestimmten Stelle noch genug Knochen vorhanden oder ob es zu einem Knochenverlust gekommen ist.

Dieser kann bedingt sein durch eine Entzündung, eine Zystenbildung oder auch Tumoren.

Mithilfe der feinen Schichten und der Software kann die Ausdehnung des Defektes genau ausgemessen werden, die Dicke des noch vorhandenen Knochens, auch feiner Lamellen, kann realistisch beurteilt werden. Man sieht auch, ob die Knochenkontinuität erhalten ist oder an welcher Stelle im Knochen „Löcher“ sind oder der Nervenkanal verläuft.

Bei der Beurteilung, welche Zahnwurzeln in eine zystische Veränderung mit einbezogen sind oder inwieweit die

Kieferhöhle mit betroffen ist, ermöglicht das DVT die genauesten Aussagen. Im Bereich der Weichteile kommt das DVT zum Einsatz, wenn es um die Verlegung eines Lumens durch Weichteile geht, z.B. bei der Beurteilung der Nebenhöhlen oder des Rachenraums. Bei der Differenzierung verschiedener Weichteilstrukturen oder ihrer Abgrenzung voneinander stößt das DVT jedoch an seine Grenzen, z.B. in der Tumordiagnostik. Im Bereich der Gelenke ist das DVT bei der speziellen Beurteilung des Knorpels deutlich weniger aussagekräftig als das NMR/MRT.

## Spezieller Einsatz bei Parodontitis

Für den Einsatz der Digitalen Volumentomografie (DVT) sollte deshalb auch bei der Grundproblematik Parodontitis stets eine sehr genaue Indikationsstellung erfolgen.

Natürlich ist bei der Behandlung einer fortgeschrittenen Parodontitis die realistische Einschätzung der bereits vorhandenen knöchernen Defekte durch die dreidimensionale Darstellung für die Therapieplanung und Prognose sehr hilfreich, aber es macht definitiv keinen Sinn, deshalb jedem PA-Patienten ein DVT „zu verordnen“.

Am Anfang aller PA-Diagnostik steht, und das nicht nur, weil die Kassen es nach wie vor verlangen, die ausführliche klinische Untersuchung mit der Ermittlung des PA-Status bzw. des PSI. Selbstverständlich gehört vor der Ein-

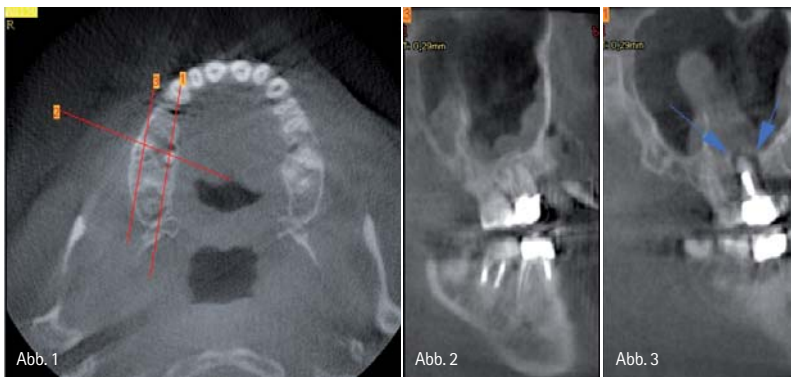


Abb. 1–3: Im Zahnfilm am Zahn 16 ist nichts zu sehen. Im DVT zeigt sich, dass die palatinale Wurzel im Granulationsgewebe steht. Zudem reaktive KH-Schleimhaut. Dieser Zahn ist nicht mehr zu retten.

leitung therapeutischer Maßnahmen zu der klinischen Diagnostik auch eine bestätigende Röntgendiagnostik. Das klassische Orthopantomogramm (OPT) ist nach wie vor die erste Wahl bei der Einschätzung einer Parodontitis mittels Röntgendiagnostik.

In den früheren Stadien einer chronischen Parodontitis ist der Knochenabbau in der Regel noch in den Anfängen. Der Zahnverlust droht hier noch nicht gleich morgen, sondern das Behandlungsziel ist der Zahnerhalt über die nächsten Jahre. Die Therapie ist in diesen Fällen entsprechend „milde“. Das Zahnfleisch bleibt „geschlossen“, denn die Reinigung der Taschen und Zahnhäse erfolgt entlang des Zahns. Das heißt, hier reicht das OPT normalerweise aus.

Wenn jedoch eine fortgeschrittene chronische PA oder eine aggressive PA vorliegen, geht es meist akut um den Erhalt von Zähnen. Entsprechend aufwendiger auch die Therapie, die an stark gefährdeten Zähnen in der Regel „offen“, also mit aufgeklapptem Zahnfleisch, erfolgen muss.

Im OPT ist es sehr gut möglich, den horizontalen Knochenabbau in seinem Ausmaß einzuschätzen. Auch vertikale Knocheneinbrüche stellen sich gut erkennbar dar.

Da die dreidimensionale Darstellung fehlt, ist es jedoch nicht möglich zu sagen, ob der gemäß OPT noch sichtbare Knochen sowohl innerhalb als auch außerhalb der Zahnwurzel vorhanden ist. Selbst wenn die bukkale oder die palatinale/linguale Knochenlamelle komplett fehlt, kann die andere Lamelle auch allein im OPT den Eindruck einer knöchernen Einbettung der Zahnwurzel erzeugen.

Für die Einschätzung der Prognose des einzelnen Zahns im Hinblick auf den Zahnerhalt ist hier eine zusätzliche Information also sehr wichtig.

In der aktuellen Situation noch bedeutsamer ist zunächst aber die richtige Therapie. Der teilweise oder vollständige Verlust einer Lamelle erfordert aufwendige operative Maßnahmen zur Rekonstruktion des Knochens. Das DVT bietet hier die Möglichkeit, dreidimensional, also in jeder Richtung, und mit

ganz kleinen Schritten die verschiedenen Schichten zu untersuchen. So kann die tatsächliche Existenz der Knochenlamellen überprüft werden, ihre Dicke, eventuell Einbrüche und Löcher. Auch die Spaltbreite zwischen Zahnwurzel und Knochen wird sichtbar, die Rückschlüsse auf eine entzündliche Knochenerweichung zulässt.

In diesen Zusammenhang fällt auch die röntgenologische Einschätzung der Furkationsbeteiligung.

Während das OPT im Unterkiefer eine Furkationsbeteiligung erst ab einem Grad II erkennen lässt, sieht man im Oberkiefer oft noch nicht einmal einen Grad III. Das DVT ermöglicht es hier, im Unterkiefer die Problematik deutlich früher zu erkennen, nämlich bereits parallel zum klinischen Grad 1. Im Oberkiefer liefert es sogar Befunde, wo es sonst selbst bei höhergradigem Befall der Furkation gar keine gegeben hätte. Da aber bei den mehrwurzligen Zähnen die Einschätzung der Furkationsbeteiligung absolut essentiell ist für die Prognose und auch für die Wahl der therapeutischen Mittel, liegt hier eine eindeutige Indikation für ein DVT vor.

### Wirtschaftliche und praktische Gesichtspunkte

Eine offene PA-Behandlung kann vieles beinhalten. Im einfachsten Fall wird das Zahnfleisch aufgeklappt, die freigelegten Zahnhäse und -wurzeln werden gründlich gereinigt und von Konkrementen befreit, und anschließend wird das Ganze wieder plastisch verschlossen. Begleitend sollte eigentlich in jedem Fall die bakteriologische Auswertung des Keimspektrums und beim Nachweis aggressiver Keime deren Era-

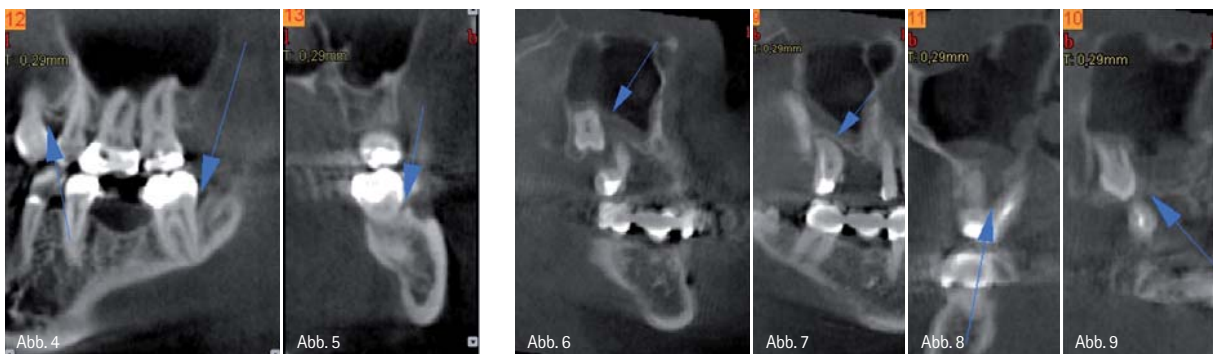


Abb. 4 und 5: 37 distaler vertikaler Knocheneinbruch und 37 bukkale Furk. II. – Abb. 6–9: Nicht zu erhalten 17 und 18, da die Tasche des Zahnes 17 bis zum Zahn 18 reicht und interradikulär bei 17 kompletter Knochenverlust vorliegt.

# ULTRADENT

dikation mittels Antibiotika erfolgen. Aber schon hier gerät man aus dem Rahmen, den die gesetzlichen Kassen setzen. Bei einem teilweisen oder vollständigen Verlust von Knochenlamellen oder einer starken Ausdünnung des Knochens kann bei aller Zahnreinigung oft nur ein zusätzlicher Knochenaufbau einen dauerhaften Zahnerhalt sichern.

In jedem Fall muss der Patient über weiterreichende operative Maßnahmen wie einen Knochenaufbau vorher genau aufgeklärt werden, nicht nur weil er ein Recht darauf hat, sondern auch wegen der entstehenden Kosten. Diese entstehen zum einen aufgrund des erheblichen Materialaufwands (Knochenersatzmaterial, Membranen etc.), zum anderen aufgrund des hohen operativen Aufwands (Zeit des Operateurs, Zeit der Helferinnen, spezielles Instrumentarium etc.). All dies wiederum jenseits der Kostenübernahme durch die gesetzlichen Kassen. Aber nicht nur, wenn er die Kosten selbst tragen muss, sollte der Patient mit etwas Vorlauf kalkulieren dürfen. Auch Privatpatienten wollen oder müssen Kostenvoranschläge immer öfter mit ihren Kassen im Vorfeld besprechen, und die Sicherung der Kostenübernahme ist schließlich auch für den Operateur wichtig. Der Patient muss aufgrund einer guten Aufklärung die Möglichkeit haben, sich eventuell auch gegen die Behandlung und für die Entfernung des Zahns oder der Zähne entscheiden zu können.

Denn aufwendige Rettungsmaßnahmen für einen Zahn, dessen realistische Chancen für einen Zahnerhalt sonst schlecht wären, kosten nicht nur viel Geld, sondern auch Zeit und Nerven für alle Beteiligten. Kommt es dennoch zu einem Zahnverlust, ist der Patient schnell verärgert und fühlt sich schlecht beraten. Hat er selbst und wesentlich die Ausschöpfung aller therapeutischen Möglichkeiten trotz schlechter Chancen gewünscht, liegt die Sachlage selbstverständlich anders. Die genaue Diagnostik ist aber nicht nur für die Aufklärung des Patienten wichtig und für die Erstellung eines Kostenvoranschlags, sondern auch für viele praktische Fragen, die sich dem Behandler oder Operateur im Vorfeld stellen.

Zunächst die Frage der eigenen Kompetenz, denn nicht jeder parodontologisch tätige Zahnarzt kann und möchte hier das volle chirurgische Spektrum ausschöpfen. Wenn

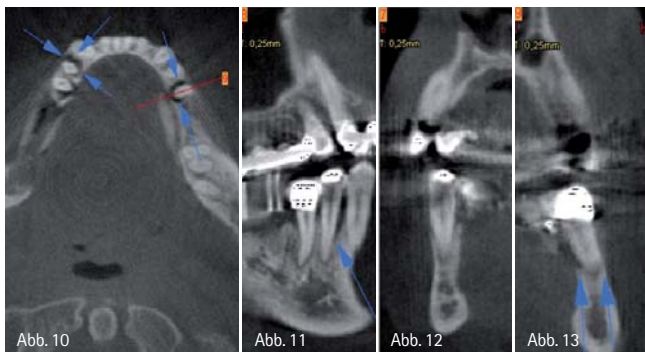


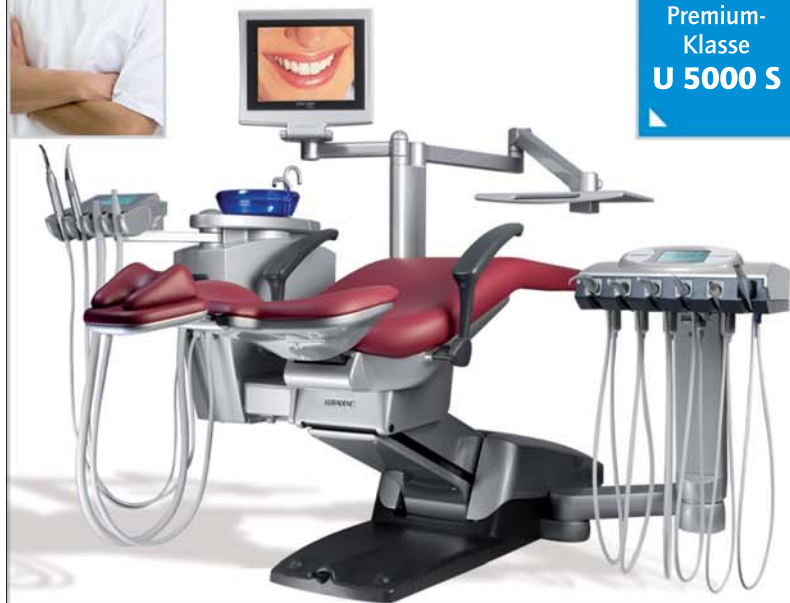Abb. 10–13: 44 und 35 vertikaler Knocheneinbruch. Während man 44 (Abb. 7 und 8) retten kann, ist 35 ad ex zu stellen (siehe Pfeile).

## Die Premium-Klasse

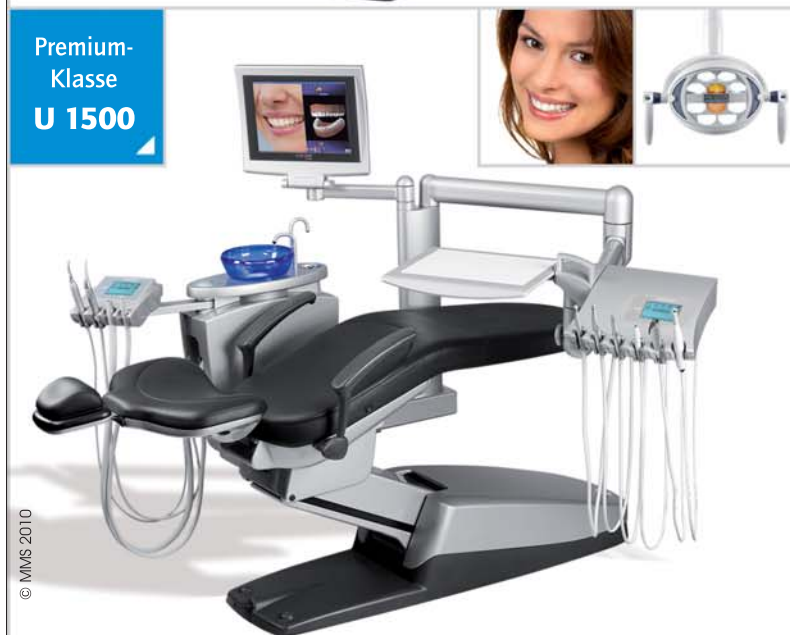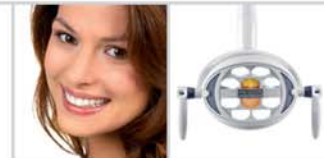Gönnen Sie sich **Perfektion.**



Premium-Klasse  
**U 5000 S**



Premium-Klasse  
**U 1500**



© MMS 2010

Neue Maßstäbe. **Neue Ziele.**



**ULTRADENT** Dental-Medizinische Geräte GmbH & Co. KG  
85649 Brunnthall • Eugen-Sänger-Ring 10  
Tel. 089/420 992-70 • Fax 089/420 992-50

[www.ultradent.de](http://www.ultradent.de)

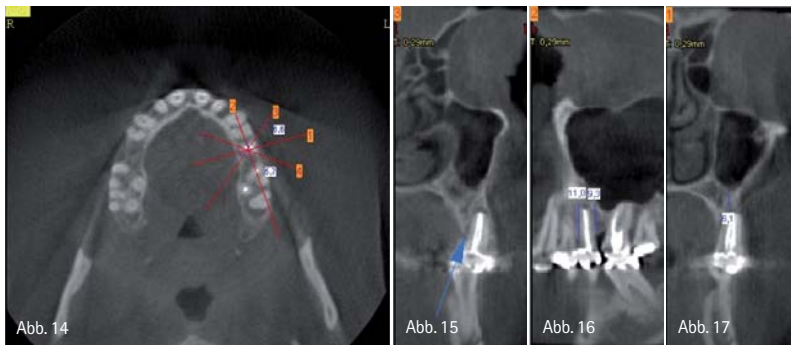

Abb. 14-17: Zahn 25 nach WSR mit akuter Schmerzsymptomatik. Frage: Zahn ad ex und IMPL oder Re-WSR? In Abbildung 16 sieht man die PA-AP-Verbindung, RE-WSR sinnlos, ad ex und Implantation.

also eine böse Überraschung intraoperativ vermieden werden kann, ist allein dadurch bereits die aufwendige Diagnostik gerechtfertigt. Doch selbst der erfahrene Operateur möchte gern vorher wissen, welche Vorgehensweise optimal ist, welchen Zugang er wählen muss, ob eventuell Entnahmestellen für Eigenknochen vorhanden sind oder welche Art des Ersatzknochens zu verwenden ist. Bei vorgefertigtem Material muss klar sein, welche Materialien (Kno-

chenersatzmaterial, Membranen etc.) da sein sollten und wie viel. Die Helferinnen müssen wissen, wer assistieren soll und welche Instrumente vorzubereiten sind, und der Behandler, wie viel Zeit innerhalb der Praxisabläufe eingeplant werden muss.

#### Schlussbetrachtung

Zusammenfassend lässt sich also sagen, dass bei einer Parodontitis die Indikation für ein DVT dann gegeben ist,

wenn es bei einem fortgeschrittenen Befall konkret um die Frage geht, ob einer oder mehrere Zähne erhalten werden können.

Da mithilfe des DVTs die Knochenverhältnisse um den Zahn herum und zwischen den Wurzeln dreidimensional dargestellt werden können, bietet es hier Informationen, die definitiv und maßgeblich über die Aussagekraft des normalen OPTs hinausgehen.

Das DVT ermöglicht hier eine genauere prognostische Einschätzung für den einzelnen Zahn, eine exakte Therapieplanung im Hinblick auf Aufwand und Materialverbrauch, also die Kosten, benötigtes Instrumentarium und technisches Know-how, sowie die Dauer.

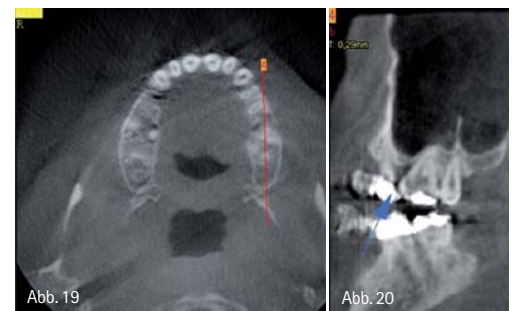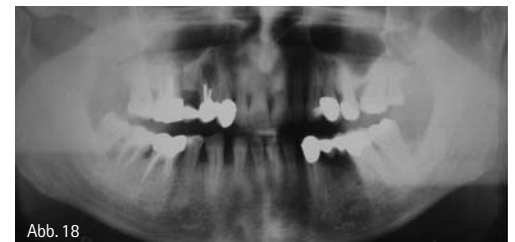


Abb. 18: OPG: 14 nicht zu retten. Frage: 16, erweiterter PA-Spalt, Knochenabbau 26 mesial-Einleitung einer erweiterten Röntgen-Analyse mittels DVT? – Abb. 19 und 20: Sagittale Schnittführung zur Kontrolle des vertikalen Einbruchs 26.

Wenn die Erweiterung der Röntgendiagnostik um ein DVT gut zu begründen ist, wird der Patient in den seltensten Fällen dagegen sein.

## kontakt.

### Dr. Dr. Michael Wiesend

Facharzt für Mund-, Kiefer- und Gesichtschirurgie, Fachzahnarzt für Oralchirurgie  
 Praxis für Mund-, Kiefer-, Gesichtschirurgie  
 Koblenzer Straße 11-13  
 56410 Montabaur  
 Tel.: 0 26 02/1 22-6 40  
 E-Mail: info@mkg-montabaur.de  
 www.mkg-montabaur.de

#### ANZEIGE

## Typisch BFS ...

... immer etwas mehr!



**Außergewöhnliche Leistungen rund um Ihre Abrechnung**

- 100% AUSFALLSCHUTZ und sofortige LIQUIDITÄT (finanzielle Sicherheit für Ihre Praxis!)
- UNTERSTÜTZUNG bei Rechnungseinreden (Sie gewinnen mehr Zeit für das Wesentliche!)
- Attraktive TEILZAHLUNGSANGEBOTE für Ihre Patienten (hochwertige Behandlungen werden bezahlbar!)
- GEOANALYSE & PRAXIS-BENCHMARKING (auf einen Blick erkennen Sie ungenutzte Potentiale!)
- PARTNERABRECHNUNG mit Ihrem Fremdlabor (Sie zahlen die Gebühren nur auf Ihren Honoraranteil!)
- Und vieles mehr ...

1985 – 2010  
**25 Jahre**  
 BFS health finance

BFS health finance GmbH  
 Telefon: 0231 945362-800 | E-Mail: info@bfs-hf.de  
[www.bfs-hf.de](http://www.bfs-hf.de)



part of anavato services, a beretelmann company